พยาธิสภาพของไตในผู้ที่เป็นเบาหวาน

นายแพทย์กอเทพ เทพสิทธา
นายแพทย์ชำนาญการ
สถาบันนิติวิทยาศาสตร์

ปัจจุบันโรคเบาหวานเป็นโรคที่พบได้บ่อย และผู้เสียชีวิตหลายรายนั้นมีโรคเบาหวานร่วมด้วยหรืออาจจะเป็นสาเหตุการเสียชีวิตในบางรายด้วย แต่ในการชันสูตรศพนั้นการจะบอกว่าเบาหวานเป็นสาเหตุการเสียชีวิตนั้นเป็นเรื่องที่ทำได้ยาก โดยเฉพาะเมื่อไม่มีประวัติการรักษามาประกอบ ผู้ป่วยไม่เคยเข้ารับการรักษามาก่อน เป็นเบาหวานแล้วแต่ไม่มีอาการแสดงหรืออาการไม่บงชัด การตรวจทางจุลพยาธิวิทยามีส่วนช่วยในการวินิจฉัยโรคเบาหวานได้ เช่น พยาธิสภาพของไต การเปลี่ยนแปลงของนิวเคลียสของเซลล์ตับ และการผิดรูปไปของ Islets of Langerhans ในตับอ่อน เนื่องจากพยาธิสภาพของไตเป็นภาวะแทรกซ้อนที่พบได้บ่อยในโรคเบาหวาน แม้ว่าผู้ป่วยที่เป็นเบาหวานมักจะไม่ได้รับการตรวจชิ้นเนื้อของไต แต่ในการชันสูตรการเก็บตัวอย่างชิ้นเนื้อนั้นพบพยาธิสภาพของไตได้บ่อย ดังนั้นการตรวจพยาธิสภาพของไตจึงมีส่วนสำคัญที่ช่วยบอกว่าผู้ตายมีภาวะของโรคเบาหวานก่อนเสียชีวิต

โรคไตเนื่องจากโรคเบาหวาน (diabetic nephropathy) คือกลุ่มของพยาธิสภาพของไตที่เป็นผลมาจากโรคเบาหวาน พบได้ประมาณ 30-40 % ของผู้ที่เป็นเบาหวาน ซึ่งเป็นสาเหตุหลัก ๆ ที่ทำให้เกิดภาวะไตวาย โดยการเกิดพยาธิสภาพนั้นมักจะเริ่มจาก microalbiminuria ซึ่งจะเริ่มเกิดขึ้น 2-3 ปีหลังจากเริ่มเป็นเบาหวาน และจะค่อย ๆ พัฒนาขึ้นจาก จนกลายเป็น Proteinuria ซึ่งพบได้ประมาณ 50% ของผู้ที่เป็นเบาหวานทั้งชนิดที่ 1และ2 โดยมักจะพบประมาณ 12-22 ปี หลังจากเริ่มมีอาการของโรคเบาหวาน และจะนำไปสู่ภาวะไตวายจนเสียชีวิตหรือภาวะไตวายระยะสุดท้ายภายใน 4-5 ปี พยาธิสภาพของไตในเบาหวานชนิดที่ 1 และ 2 ไม่แตกต่างกัน แต่เนื่องจากเบาหวานชนิดที่ 2 มักจะมีอาการช้าทำให้ระยะเวลาที่รู้ว่าเป็นโรคดูจะสั้นกว่าเบาหวานชนิดที่ 1

พยาธิสภาพของไตในผู้ที่เป็นเบาหวานนั้น มักจะพบพยาธิสภาพบริเวณGlomeruli จึงทำให้เกิดอาการต่าง ๆ ตั้งแต่ non-nephrotic protienuria, nephrotic syndrome ไปจนถึง chronic renal failure อย่างไรก็ตาม เบาหวานทำให้เกิดพยาธิสภาพต่อ aterioles เกิดเป็น Hyalinizing arteriolar sclerosisได้ ซึ่งจะเพิ่มโอกาสในการเป็น pyelonephritis และ papillary necrosis และโรคของท่อไตหลายชนิดได้ การเปลี่ยนแปลงของ tubule นั้นไม่เฉพาะเจาะจง อาจพบ Armani-Ebstein glycogen nephrosis พบได้โดยการย้อม H&E ซึ่งย้อมเห็น vacuolization ของ epithelium cells ของ renal tubule การเปลี่ยนแปลงนี้มักจะเป็นใน loops of Henle และใน distal tubule ลักษณะนี้พบได้น้อยมาก เนื่องจากจะพบเมื่อมีระดับน้ำตาลในเลือดสูงมากๆ และถ้าได้รับการควบคุมเบาหวานก็สามารถหายไปได้ จึงมักพบในผู้ที่ไม่ได้รับการรักษา

พยาธิสภาพของ glomeruluri ในผู้ที่เป็นเบาหวาน ได้แก่

- capillary basement membrane thickening
- diffuse mesangial sclerosis

- nodular glomerulosclerosis

Capillary Basement Membrane Thickening

การหนาตัวของ Glomerular basement membrane (GBM) จะเกิดขึ้นในผู้เป็นเบาหวาน โดยไม่จำเป็นต้องมี Proteinuria และเป็นส่วนหนึ่งของ diabetic microangiopathy หากมีการหนาตัวของ GBM เพียงอย่างเดียวจะสามารถตรวจได้ด้วย electron microscope เท่านั้น พบว่าการหนาตัวนี้พบได้ตั้งแต่ 2 ปีแรกหลังจากเริ่มเป็นเบาหวานชนิดที่ 1 และ จะพบเพิ่มขึ้นประมาณ 30% ภายในระยะเวลา 5 ปี การหนาตัวนี้จะดำเนินไปอย่างต่อเนื่องและพร้อมกับไปกับการหนาตัวของ mesangium และจะพบการหนาตัวของ Tubular basement membrane ควบคู่ไปด้วย

Diffuse Mesangial Sclerosis

รอยโรคนี้ประกอบด้วย การเพิ่มขึ้นของ mesangial metrix ซึ่งมีความเกี่ยวข้องกับการหนาตัวของ Glomerular basement membrane และอาจจะมีการเพิ่มขึ้นของ mesangial cells ร่วมด้วยได้ Matrixที่สะสมนี้จะย้อมติดสี PAS และเมื่อโรคดำเนินต่อไปเรื่อย ๆ การขยายตัวของ mesangiumก็จะมีลักษณะเป็น nodular และการขยายตัวของmesangiumนี้มีความเกี่ยวข้องกับลดลงของการทำงานของไตและการเพิ่มขึ้นของ proteinuria

Nodular glomerulosclerosis

รอยโรคนี้อาจเรียกได้ว่า intercapillary glomerulosclerosis หรือ Kimmelstiel-Wilson disease เป็นตัวบงชี้ที่น่าเชื่อถือว่าเป็นโรคเบาหวานมานาน ประมาณ 15-30% ของผู้ป่วยทีเป็นเบาหวานเป็นเวลานานจะพบพยาธิสภาพนี้ และส่วนใหญ่จะสัมพันธ์กับภาวะไตวาย

รอยโรคนี้จะมีลักษณะเป็นรูปกลมหรือรี และมักจะมีลักษณะเป็น laminated nodule จะพบอยู่บริเวณรอบนอกของ glomerulus และย้อมติดสี PAS

พบอยู่บริเวณ mesangial core ของ glomerular lobule และสามารถถูกล้อมรอบโดย patent peripheral capillary loops ได้ หรือ loops ที่มีการ dilate อย่างมากได้

ไม่ใช่ว่าทุก lobule ของแต่ละglomerulus จะมีรอยโรคของ nodules แต่ส่วนที่ไม่มีรอยโรคจะพบdiffuse mesangial sclerosis อย่างชัดเจน เมื่อโรคดำเนินไปมากขึ้น noduleจะมีขนาดใหญ่ขึ้นและอาจจะมีการกดรัด capillary ทำลาย glomerular tuft รอยโรคนี้มักพบร่วมกับการสะสม hyaline ใน capillary loops เรียกว่า Fibrin cap หรือติดแน่นกับ Bowman’s capsule เรียกว่า Capsular drop ผลเนืองจากรอยโรคที่ glomerular และ capillaryนี้ อาจจะเกิด ischemia tubular atrophy, interstitial fibrosis และไตมีขนาดเล็กลงได้

Nodular glomerulosclerosis และ diffuse mesangial sclerosis ต่างก็เป็นรอยโรคของ mesangium เหมือนกัน Nodular lesion แม้พบได้มากในเบาหวานแต่ไม่ได้เฉพาะเจาะจงจึงต้องระมัดระวังและวินิจฉัยแยกโรคกับโรคต่าง ๆ ที่อาจมีลักษณะคล้ายคลึงกัน

รูปแสดง diagram ของพยาธิสภาพของไตในโรคเบาหวาน

รูปแสดงพยาธิสภาพของไต

เมื่อย้อมด้วย H&E

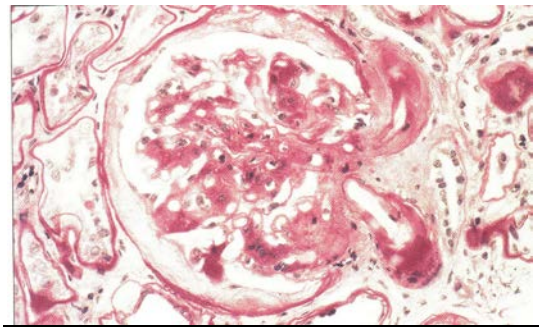

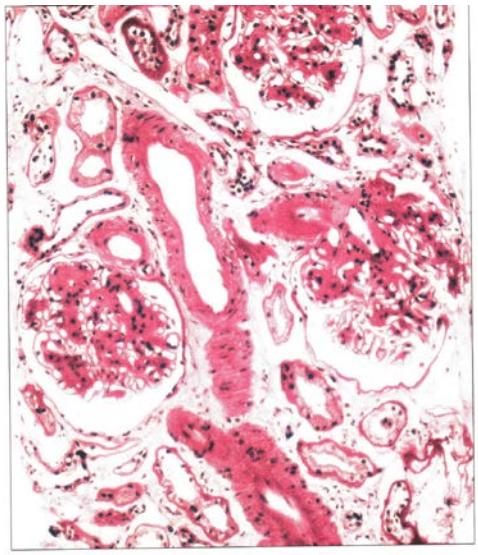

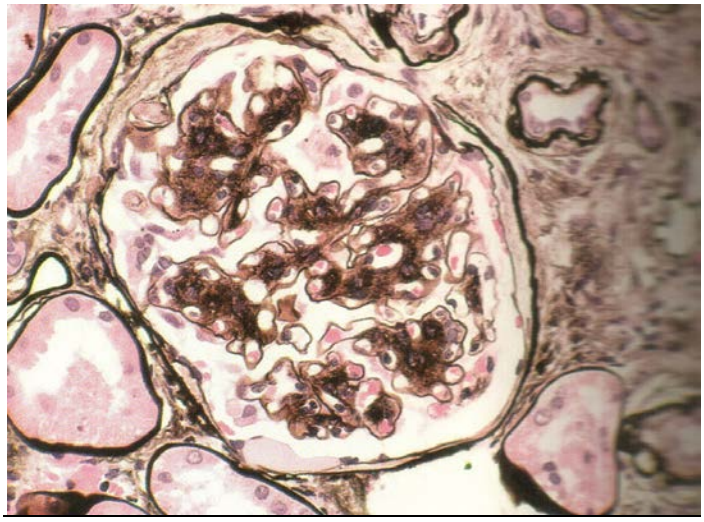

รูปแสดงพยาธิสภาพของไต

เมื่อย้อมด้วย Silver stain

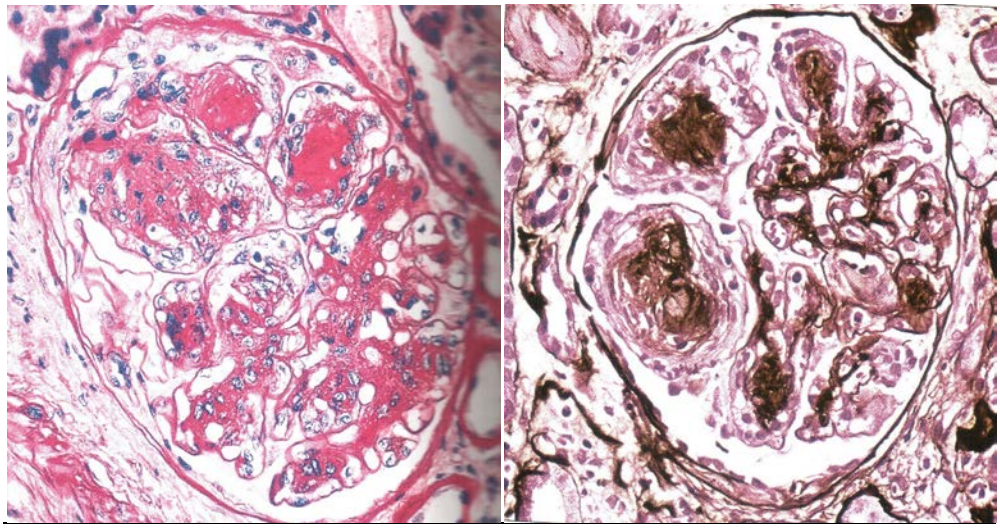

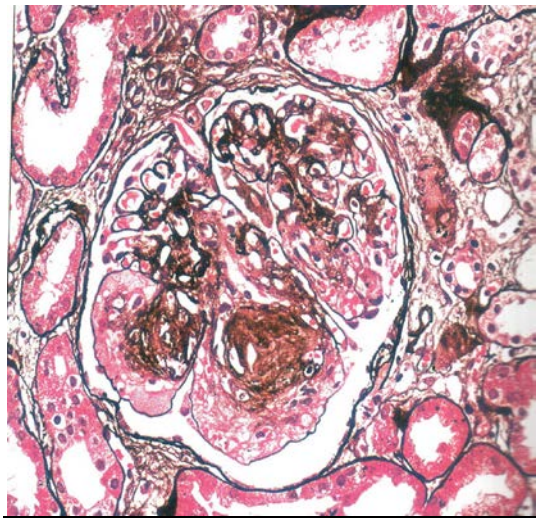

รูปแสดง Nodular glomerulosclerosis

Reference

1. Kumar Abbas Aster, Robbins Basic Pathology
2. A B Fogo M Kashgarion, Diagnostic Atlas of Renal Pathology
3. W U Spitz D J Spitz, Medicolegal Investigation of Death, 4th edition